

Karcinomi larinksa - grkljana

Uvod

Maligni tumori larinksa češći su kod muškaraca. Oni obuhvaćaju 2 do 5% svih tumora muškaraca, odnosno 0.3% malignih tumora kod žena. Najčešće se javlja u dobi između 40 i 70 godina. Najčešće se javljaju planocelularni karcinomi.

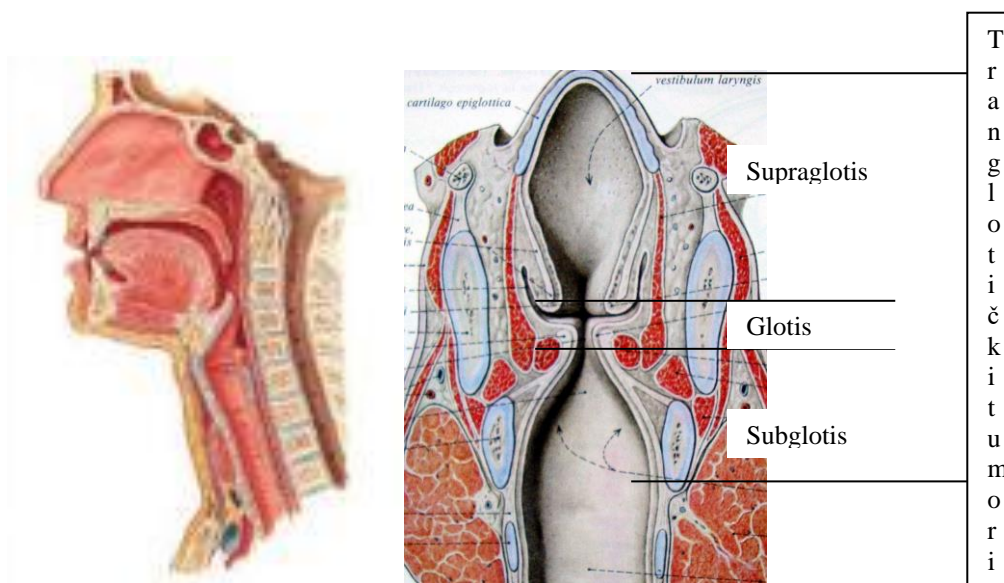
Etiologija

Karcinom larinksa je u neposrednoj vezi s pušenjem duhana, te je on češći kod pušača 15 do 20 puta u odnosu na nepušače. Alkohol je drugi uzročni faktor karcinoma larinksa. Ukoliko osoba puši i konzumira alkohol rizik nastanka karcinoma se još više uvećava.

Anatomija

Grkljan je cjevast organ koji se nalazi na križanju dišnog i probavnog sustava, između ždrijela i jezika s jedne i dušnika s druge strane, tako da svojim položajem sudjeluje u funkciji gutanja, disanja i govora. Prilikom gutanja zatvara donji dio dišnog puta i tako sprječava ulazak hrane u pluća, a dok dišemo, kroz njega struji zrak koji, kad želimo govoriti, vibrira glasnice i stvara glas.

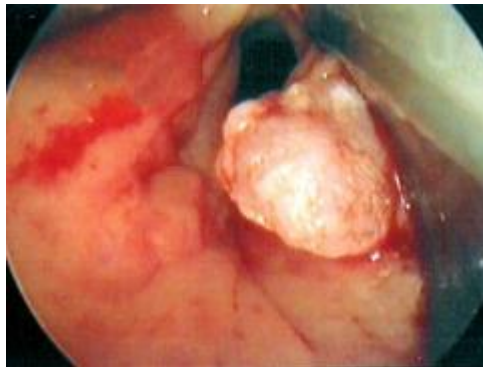
Grkljan dijelimo na tri osnovne podjedinice: **supraglotis, glotis i subglotis**. Skelet larinksa građen je od hrskavica, fibroelastičnih membrana i mišića. Fibroelastične membrane povezuju međusobno hrskavični skelet i svojom građom čine laringealne odjeljke. Njihov je značaj u tome što otežavaju širenje tumora, dok se u laringealne odjeljke tumor može širiti, a da se to pregledom grkljana ne vidi. Laringealne hrskavice također dugo pružaju otpor širenju tumora, a kad i dođe do invazije tumora u hrskavicu, najčešće je to na mjestu osifikacijskih centara. Poznavanje anatomske građe grkljana olakšava nam razumijevanje širenja tumora grkljana i osnova je uspješna planiranja kirurškog liječenja. Rast i način njihova širenja ponajprije ovise o lokalizaciji primarnog tumora.



Slika 1: Vertikalni presjek larinksa.

Podjela tumora obzirom na lokalizaciju

- **Glotički karcinom** nastaje na slobodnom rubu prednje polovice glasnice ili na prednjoj komisuri (mjestu gdje se sastaju dvije glasnice u prednjem dijelu). Većinom raste površno, rijetko metastazira, i to u istostrane limfne čvorove vrata. **Rano nastaje simptom promuklosti, što bolesnika treba dovesti k liječniku na pregled.** Smanjena pomičnost glasnice uzrokovana je invazivnim rastom tumora, i povezuje se sa slabijom prognozom bolesti. Uznapredovale lezije rastu unutar laringealnog skeleta dok kod bolesnika ne dovedu do smetnji disanja, a mogu se kroz hrskavicu širiti i izvan larinksa, što je već znak jako uznapredovale bolesti s lošom prognozom, koja zahtijeva kombinirano liječenje radikalnim kirurškim zahvatima i radioterapijom.



Slika 2: Karcinom glasnice.

- **Supraglotički karcinom** većinom nastaje na laringealnoj strani epiglotisa (poklopca koji zatvara ulaz u dušnik) okrenutoj prema grkljanu. Tumor se širi kroz epiglotis u preepiglotski prostor, ili izvan grkljana na jezik i donji dio ždrijela (hipofarinks). Gotovo uvijek prelazi središnju (medijalnu) liniju, što zahtijeva horizontalni tip resekcije grkljana. **Simptomi su bol u grlu, jače kod jela, promjena boje glasa, ali ne u smislu promuklosti. Vrlo često i rano na vratu nastaju regionalne metastaze,** pa se kirurški zahvat na grkljanu uvijek kombinira s odgovarajućim tipom disekcije vratnih limfnih čvorova.
- **Subglotički karcinom** najrjeđi je od svih karcinoma grkljana (1-5 posto). Rezultati liječenja slabiji su nego kod ostalih tumora grkljana i ne prelaze 40 posto petogodišnjeg preživljenja. Raste kružno uzrokujući opstrukciju dišnog puta, pa **bolesnik obično dolazi liječniku zbog smetnji disanja.** Limfna drenaža je obilna, pa često metastazira u vratne limfne čvorove i one smještene uz dušnik. Zahtijeva totalno odstranjenje grkljana i disekciju vrata (odstranjenje limfnih čvorova).

Dijagnostika

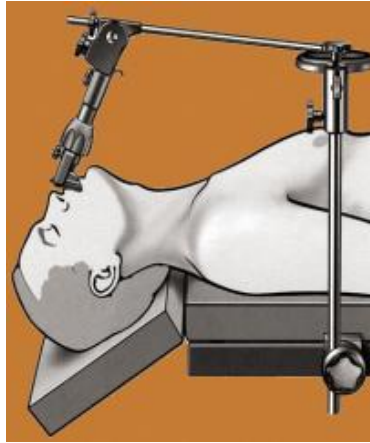
- **Simptomi**
 - **Promuklost** je glavni simptom karcinoma larinksa. Uzrok je poremećaj normalne fonatorne funkcije. Kada se približe, tijekom fonacije, glasiljke vibriraju kada pored njih prolazi zrak. Kvaliteta glasa ovisi o površini presjeka rime glotidis, mase glasiljki, oštroti slobodnog ruba glasiljke, napetosti glasiljke, te vibracijske sposobnosti mukoze. Polovica bolesnika s karcinomom larinksa, u trenutku dijagnoze, promuklo je 3 mjeseca, a gotovo trećina je disfonična godinu dana. Kada karcinom zahvaća glasnice, promuklost je rani i konstantni simptom. Tumori ostalih lokalizacija uzrokovati će promuklost u kasnijim stadijima.
 - Ti bolesnici imaju **osjećaj nelagode u ždrijelu, osjećaj kao da im nešto stoji u ždrijelu**. Svakog bolesnika koji je disfoničan duže od dva tjedna potrebno je pregledati indirektnom laringoskopijom.
 - **Otežano disanje** i stridor kasni su znaci karcinoma larinksa.
- **Indirektna i direktna laringoskopija**, ovim pregled može se direktno vizualizirati tumor larinksa. Pregl
- **Fiberendoskopija**, palpacija vrata,
- Slikovne metode pretrage:
 - **CT**- kompjuterizirana tomografija daje nam uvid u proširenost tumora unutar larinksa i njegovo širenje na okolne limfne čvorove i strukture
 - **MR** – magnetska rezonanca, daje nam slične informacije kao i kompjuterizirana tomografija
 - **UZV** – ultrazvuk vrata daje informaciju o promjena u limfnim čvorovima vrata, te nam je važan u odluci o opsegu operacije.
- **Intraoperativna biopsija** s procjenom rubova resekcije.

Liječenje karcinoma larinksa

I. Kirurško liječenje

Tumore grkljana kirurški možemo liječiti endoskopski pristupom kroz usta ili otvorenim zahvatima pristupom kroz vrat.

1. **Endoskopske metode liječenja** koristimo kod vrlo ranih stupnjeva karcinoma grkljana (carcinoma in situ, mikroinvazivni i T1 stadij). Izvode se u općoj endotrahealnoj anesteziji, kroz laringoskop koji kirurg kroz usta postavi u grkljan i kroz operacijski mikroskop gleda uvećanu sliku unutrašnjosti grkljana, a uz pomoć mikrokirurških instrumenata i operacijskog lasera (za laserske ekscizije). Za te vrste operacija potrebni su dobar pregled primarnog tumora, dostupnost endoskopskoj transoralnoj resekciji i zadovoljavajuća kontrola rubova. Prednosti su manja kirurška trauma, kraće vrijeme liječenja i brži oporavak



Slika 3: Endoskopska metoda liječenja.

2. **Otvoreni zahvati** na grkljanu zahtijevaju pristup rezom kroz kožu vrata, pri čemu se u različitoj mjeri odstranjuje bolesni dio grkljana uz očuvanje preostalog zdravog dijela (parcijalne laringektomije). Nakon tog dijela zahvata, rekonstruktivnim metodama pokušava se nadoknaditi nastali defekt grkljana kako bi se omogućila što bolja funkcija. Pritom se kod većih resekcija radi osiguranja disanja ponekad formira traheostoma (otvor na dušniku) koja je privremenog karaktera - služi nesmetanom radu kirurga u području grkljana, a postoperativno bolesnik kroz nju diše dok za to postoji potreba.
 - **Kod glotičkog karcinoma** odstranjuje se najmanje jedna glasnica, a s obzirom na proširenost tumora rade se i veće resekcije, pri čemu se žrtvuje i dio hrskavičnog skeleta grkljana. Pri tome neizbježno dolazi do ugrožavanja dišnog puta te se u svrhu čuvanja funkcije grkljana izvode različiti rekonstruktivni postupci.
 - **Kod supraglotičkog karcinoma** izvodi se tzv. horizontalna supraglotička laringektomija, pri čemu se odstranjuje supraglotički dio grkljana uz čuvanje glotičkih struktura, što kod tih bolesnika prouzrokuje smetnje gutanja koje se u postoperativnom tijeku vrlo brzo kompenziraju, ali je zato kvaliteta glasa odlična. Kod većih tumora koji se šire na jezik izvodi se proširena supraglotička laringektomija, a kod onih koji se šire na glotis kombinacija supraglotičke laringektomije i odstranjenje jedne strane glotisa (tročetvrtinska laringektomija). Zbog visokog stupnja učestalosti metastaziranja supraglotičkog karcinoma u vratne limfne čvorove nužno je udruženo učiniti i obostranu disekciju vrata. Fiksiranost glasnice, tj. nepomičnost kod disanja i govora, invazija točno određenih struktura kao i veći tumori kontraindikacija su za parcijalne zahvate na grkljanu.
 - Osim navedenih parcijalnih operativnih zahvata kod kojih se čuvaju sve tri funkcije grkljana, postoji i izvodi se **subtotalna laringektomija (near-total)**, obično kod većih tumora glotisa i supraglotisa kod kojih je moguće sačuvati dio jedne glasnice sa zdravom aritenoidnom hrskavicom. Sačuvani preostali dio grkljana i sluznice ždrijela iskoristi se u formiranju shunta koji omogućuje govor, ali kroz njega nije moguće disanje. Zato kod tog zahvata mora postojati trajna traheostoma za disanje, koju bolesnik kad želi govoriti prilikom izdisaja zatvori rukom.

Odabir operativnog postupka je individualan, tj. svaki bolesnik zahtijeva zaseban pristup, prije svega na temelju osobnoga zdravstvenog stanja, opsega tumorske bolesti i sposobnosti kirurga. Razvojem kirurških tehnika i sve boljom opremljenošću centara koji liječe ove bolesnike danas je moguće sve više bolesnika operirati konzervativnom kirurgijom grkljana u cilju postizanja što boljih funkcionalnih rezultata i poboljšanja kvalitete života. Pri tome se, naravno, ne smije ugroziti radikalni onkološki pristup zloćudnim bolestima.

- **Totalna laringektomija** se izvodi kod bolesnika koji nisu pogodni za parcijalne zahvate bilo zbog bolesti pluća, li se tumor toliko proširio da bilo koje djelomično odstranjivanje organa ne dolazi u obzir. Osoba koja je odstranjen larinks ne može govoriti na klasičan način, a disanje je omogućeno kroz trajnu traheostomu (otvor na prednjoj strani vrata kroz koji direktno ulazi zrak u traheju i pluća).
- **Laringektomija kombinirana s disekcijom vrata.** Tumori koji se metastazirali u vrat, ili kod kojih postoji velika vjerojatnost javljanja metastaza u vratu (tumori supraglotične lokalizacije) liječe se uz odstranjivanje larinksa i disekcijom vrata – odstranjivanjem limfnih čvorova i masnog tkiva jedne ili obje strane vrata.

II. Radio i kemoterapija

- **Radioterapija.** Nakon što se učini operativni zahvat i kada je poznat nalaz analize tumorskog tkiva donosi se odluka o potrebi liječenja zračenjem. Svi opsežni tumori larinksa, nakon operacije, liječe se radioterapijom koja se provodi u obično u 60 frakcija. Bolesnici se zrače 5 dana u tjednu, a subota i nedjelja je rezervirana za oporavak. Početak radioterapije obično prolazi bez većih poteškoća, ali drugog ili trećeg tjedna zračenja počinju se javljati smetnje gutanja, pečenje u ždrijelu, smanjeno stvaranje sline, crevnilo i bol kože vrata i druge. Zrečanje bolesnika iz naše Županije provodi se u Zagrebu, u Klinici za tumore ili Klinici za onkologiju i nuklearnu medicinu KBC Zagreb (Rebro). Ozračena koža se mora čuvati od izlaganja direktnom suncu, ali i drugim fizikalnim i kemijskim iritansima. Neposredno prije primjene frakcije zračenja kožu vrata se ne smije mazati kremama, ona mora biti suha. Kako bi se svakodnevno zračilo točno određeno područje na koži vrata su iscrtana polja zračenja, koja se ne smiju skidati iako su estetski teško prihvatljiva.
- **Kemoterapija.** Tumori larinksa nisu povoljni za kemoterapiju, te se ona u današnje vrijeme koristi samo kod tumora koji su toliko prošireni da se ne mogu operativno odstraniti, ili u slučajevima kada se tumor larinksa vratio, te također nije moguće operativno liječenje.

Prevenција

U prevenciji se preporuča izbjegavanje pušenja duhana i konzumiranja alkohola. Osobe koje su promukle duže vremena treba pregledati u otorinolaringološkoj ambulanti kako bi se isključio tumor larinksa.

Prilog:

I. TNM klasifikacija

TNM klasifikacija karcinoma larinksa uzima u obzir proširenost tumora u larinksu (T), prisutnost ili odsutnost metastaza u regionalnim limfnim čvorovima, te njihov broj i stranu (N). Proširenost tumora u udaljene organe označava se sa M. U daljnjem tekstu nabrojena je TNM klasifikacija za tumore tri etaže larinksa, supraglotisa, glotisa i subglotisa.

- ***T – primarni tumor supraglotisa***
 - ***Tis*** – preinvazivni karcinom (carcinoma in situ)
 - ***T0*** – nema znakova primarnog tumora
 - ***T1*** – tumor je ograničen na larinks, koji je normalno je pomičan
 - ***T1a*** – tumor je ograničen na laringelanu površinu epiglotisa, ariepiglotski nabor, ventrikularne prostore ili nabore
 - ***T1b*** – tumor zahvaća epiglotis i širi se prema ventrikularnim prostorima ili naborima
 - ***T2*** – tumor je ograničen na larinks i širi se u okolinu ili prema glotisu bez fiksacije
 - ***T3*** – tumor je ograničen na larinks sa fiksacijom i/ili znakovima duboke infiltracije
 - ***T4*** - tumor se širi izravno izvan larinksa
 - ***Tx*** – mjesto primarnog tumora ne može se otkriti (kliničkim pregledom, laringoskopijom ili radiografijom)

- ***T – primarni tumor glotisa***
 - ***Tis*** – preinvazivni karcinom (carcinoma in situ)
 - ***T0*** – nema znakova primarnog tumora
 - ***T1*** – tumor je ograničen na glotis, koji je normalno je pomičan
 - ***T1a*** – tumor je ograničen na jednu glasnicu
 - ***T1b*** – tumor zahvaća obje glasnice
 - ***T2*** – tumor je ograničen na larinks i širi se prema supraglotičnoj ili subglotičnoj regiji s normalnom ili poremećenom pokretljivošću
 - ***T3*** – tumor je ograničen na larinks s fiksacijom jedne ili obje glasnice
 - ***T4*** - tumor se širi izravno izvan larinksa
 - ***Tx*** – mjesto primarnog tumora ne može se otkriti (kliničkim pregledom, laringoskopijom ili radiografijom)

- ***T – primarni tumor subglotisa***
 - ***Tis*** – preinvazivni karcinom (carcinoma in situ)
 - ***T0*** – nema znakova primarnog tumora
 - ***T1*** – tumor je ograničen na subglotičnu regiju
 - ***T1a*** – tumor ograničen na jednu stranu ove regije
 - ***T1b*** – tumor zahvaća obje regije

- **T2** – tumor je ograničen na larinks i širi se jednu ili obje glasnice s normalnom ili poremećenom pokretljivošću
 - **T3** – tumor je ograničen na larinks s fiksacijom jedne ili obje glasnice
 - **T4** – tumor s destrukcijom hrskavice i/ili direktnim širenjem
 - **Tx** – mjesto primarnog tumora ne može se otkriti (kličkim pregledom, laringoskopijom ili radiografijom)
- **N - regionalni limfni čvorovi**
 - **N0** - nema klinički pozitivnih limfnih čvorova
 - **N1** - jedan klinički pozitivan istostrani čvor promjera 3 cm ili manje
 - **N2**
 - **N2a** - jedan klinički pozitivan istostrani čvor promjera većeg od 3 cm, a manjeg od 6 cm
 - **N2b** - više pozitivnih istostranih čvorova manjih od 6 cm
 - **N2c** - jedan ili više pozitivnih kontralateralnih čvorova, ili obostranih čvorova promjera do 6 cm
 - **N3** - masivni istostrani ili nasuprotni limfni čvorovi promjera većeg od 6 cm
- **M – udaljene metastaze**
 - **M0** – nema znakova udaljenih metastaza
 - **M1** – postoje znaci udaljenih metastaza
 - **Mx** – postojanje udaljenih metastaza ne može se utvrditi (kličkim pregledom i radiografijom)

Stadij karcinoma larinksa

Stadij tumora larinksa daje nam bolji uvid u prognozu bolesnika s karcinomom larinksa, kao i bolji odabir metode liječenja. Stadij tumora uzima u obzir primarno sjelo tumora T, proširenost u regionalne limfne čvorove N, te postojanje udaljenih metastaza.

	N0	N1	N2	N3	M1
T1	Stadij 1				
T2	Stadij 2	Stadij 3		Stadij 4	
T3					
T4					

Tablica 1: Stadij tumora larinksa.

Ukoliko postoji udaljena metastaza M1, tumor je 4. stadija bez obzira na primarno sjelo i proširenost u regionalne limfne čvorove.

II. *KAKO POMOĆI LARINGEKTOMIRANIMA*



Priručnik *Kako pomoći laringektomiranima* objavljen je u povodu 30-godišnjice osnutka Kluba laringektomiranih osoba, udruge za samopomoć i unaprjeđenje kvalitete života koja djeluje u sklopu Zagrebačke lige protiv raka. Gradski ured za zdravstvo, rad i socijalnu skrb prepoznao je vrijednost djelatnosti kluba i pokroviteljstvom i potporom omogućio objavljivanje priručnika, prvog u Hrvatskoj koji ima za cilj informirati laringektomirane osobe i sve koji sudjeluju u procesu rehabilitacije i socijalne reintegracije o mogućnostima ostvarivanja kvalitetnijeg života i prevladavanja teškoća nakon operativnog zahvata, koji ostavlja trajne i teške posljedice, ponajprije u govoru. Priredili su ga prim. dr. sc. Zvonimir Kralj, dr. med., prim. Miloš Manestar, dr. med. i Marija Sučić, prof. logoped. Priručnik prezentira osobna iskustva u prevladavanju statusa laringektomirane osobe i donosi kratki tečaj o specifičnim postupcima pružanja prve pomoći i umjetnog disanja u slučaju nesreće. Govori i o mogućnostima govorne rehabilitacije kao nužnog predujeta resocijalizacije te donosi kratak popis praktičnih pomagala koja omogućuju poboljšanje kvalitete života te vježbe iz fizikalne terapije. Tu je i opis djelatnosti zagrebačkog Kluba laringektomiranih osoba i povezivanja sa sličnim udrugama u Hrvatskoj i Europi.